Radiofrecuencia de ganglios de la raíz dorsal: cervicales, dorsales, lumbares o sacros

Tratamiento intervencionista del dolor

tech

CONTENIDO

1. Objetivos

2. Introducción

3. Recuento anatómico del ganglio de raíz dorsal

4. Bases neurofisiológicas de la radiofrecuencia

5. Radiofrecuencia de ganglios de la raíz dorsal

Indicaciones
Técnica
Contraindicaciones
Complicaciones

6. Conclusiones

7. Bibliografía

Objetivos

- Describir los aspectos anatómicos más relevantes del ganglio de la raíz dorsal que interesan al tratamiento intervencionista del dolor.
- Enunciar las bases neurofisiológicas que fundamentan el uso de la radiofrecuencia en el tratamiento del dolor.
- Mencionar elementos novedosos del uso de la radiofrecuencia del ganglio de la raíz dorsal en los distintos niveles anatómicos.

Introducción

Hace tiempo que se reconoce el papel del Ganglio de la Raíz Dorsal (GRD) en el dolor crónico. Con un informe inicial en 1949 que describe una técnica para la infiltración anestésica del GRD, esta estructura ha sido el foco de muchas otras intervenciones de alivio del dolor, incluida la rizotomía dorsal o ganglionectomía, lesión de la zona de entrada de la raíz dorsal, denervación por radiofrecuencia convencional, radiofrecuencia pulsada e inyección de esteroides.

En los últimos años, el GRD ha sido reconocido como una opción viable para la terapia de neuromodulación; la estimulación eléctrica de los cuerpos neuronales sensoriales primarios puede ser una solución viable para tratar el dolor crónico y ha generado hallazgos clínicos convincentes (1) *(figura 1)*.

La Radiofrecuencia (RF) fue utilizada por primera vez a principios de 1950. Bernard J. Cosman y otros autores describieron el uso de corrientes de alta frecuencia (en el rango de la radiofrecuencia) para producir lesiones. Unos años después, Sweet hizo un segundo avance en este campo cuando desarrolló el primer sistema de radiofrecuencia con control de temperatura para producir lesiones para el tratamiento de la neuralgia del trigémino.

El uso de radiofrecuencia en la zona lumbar se inició en los años 1970, siendo la Radiofrecuencia Pulsada (RFP) más joven, se inició en 1998 y permitió su empleo en la zona lumbar, más específicamente, en las patologías que cursan con dolor de característica neuropáticas y que implica al Ganglio de la Raíz Dorsal (GRD). La RFP utiliza corrientes cortas de calor y periodos relativamente largos de silencio que permiten la dispersión del calor, con lo que se pueden aplicar altas frecuencia sin alcanzar temperaturas mantenidas que producirían daños permanentes como sucede con la RF convencional. En 1995, Ayrapetyan presentó la utilidad de la radiofrecuencia pulsada o radiofrecuencia isotérmica como nueva alternativa de tratamiento no destructivo (2).

Para el año 1997, Slappendel R y colegas, publicaron los resultados de su estudio de radiofrecuencia en ganglio de la raíz dorsal cervical, donde comparan dos temperaturas diferentes 40° C y 67° C, encontrando que no había diferencias en la efectividad para ambos grupos, sugiriendo que el efecto clínico no solo está determinado por la lesión térmica, aduciendo efectos terapéuticos a la corriente eléctrica aplicada, apareciendo luego, el concepto de radiofrecuencia pulsada, que se caracteriza por la administración de descargas de energía eléctrica de manera intermitente, que permite la disipación del calor sin calentamiento del nervio y, por ende, con menos lesión tisular (3).

El método de radiofrecuencia pulsada fue inicialmente utilizado por Sluijter y Cosman y hasta la fecha se ha utilizado para el tratamiento de nervios periféricos y del GRD (4). Comúnmente se ha aplicado para tratamiento de dolor lumbar, cervical y neuropatías con muy buenos resultados.

La analgesia mediante radiofrecuencia representa una técnica realizada mediante un equipamiento especializado, para interrumpir la conducción nerviosa de forma semipermanente. Normalmente, los nervios tratados son bloqueados durante 6 a 9 meses, si bien la duración puede variar de 3 a 18 meses (5).

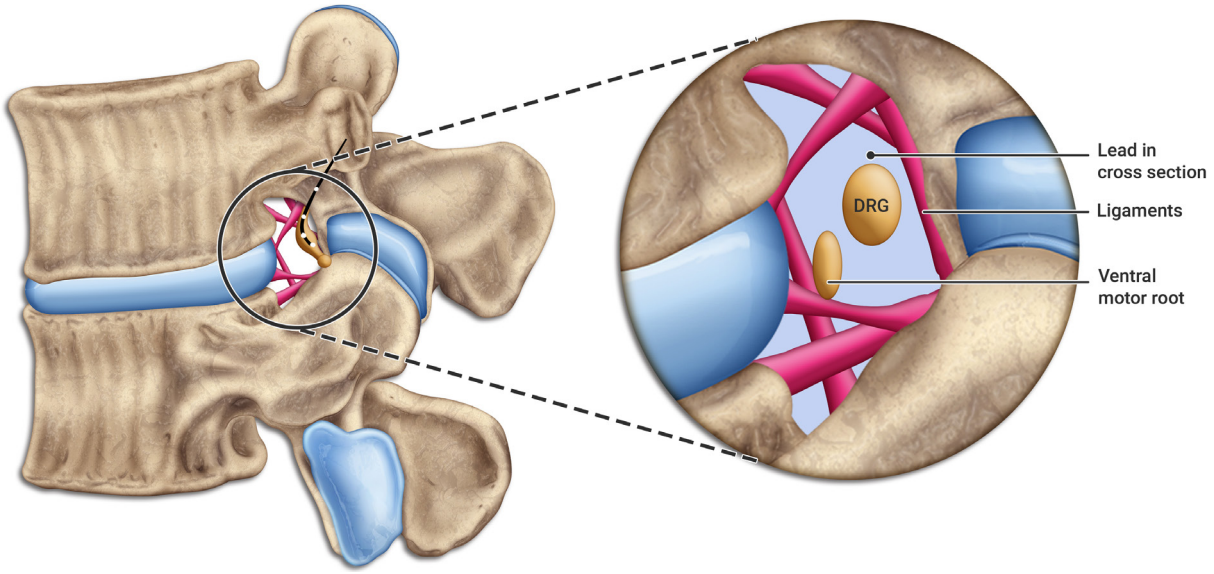

Figura 1. Representación esquemática que muestra la localización del GRD, las raíces espinales proximales y los ligamentos intraforaminales (1).

Sabía que una ventaja de la RFP sobre la radiofrecuencia convencional genera muy poco discomfort y se puede realizar con muy poco o con nada de dolor sobre el paciente mientras se está realizando la técnica.

Se encuentran descritos en la literatura dos tipos de radiofrecuencia, la continua (RFC) o la pulsada (6). La continua o convencional es la que utiliza una corriente constante de alta frecuencia que produce temperaturas mayores a 45 grados centígrados y causa una termocoagulación neuroablativa. La RFP usa pulsos de alto voltaje (más o menos 300 KHz) causando las mismas fluctuaciones de voltaje en el tejido afectado, pero sin llegar a temperaturas tan altas que causen coagulación, como lo hace la radiofrecuencia continua, dado que el calor se disipa entre el tiempo de pulso y pulso *(figura 2)*.

A través de la radiofrecuencia, se consigue lesional el ganglio de la raíz dorsal del nervio espinal en diferentes niveles, pero sin que ocurra destrucción completa de este, de manera que alivia el dolor sin crear otro tipo de manifestación en la zona dermatómica del nervio o ganglio, ni daño de los tejidos vecinos. Esta última variante se practica con una temperatura menor a 42° C, es de carácter reversible y se conoce como radiofrecuencia pulsada. La cordotomía posterior y la neurotomía se realiza a temperaturas mayores de 60° C, provocando coagulación de las proteínas y se nombra radiofrecuencia clásica (7).

La técnica se realiza con una aguja electrodo aislada por encima de la punta, con condiciones de asepsia extremas, bajo anestesia local y empleando un intensificador de imágenes para lesionar diferentes estructuras, en este caso, el ganglio de la raíz dorsal cervical, lumbar y sacro.

La RFP del GRD se indica específicamente en dolor radicular de diferentes orígenes. En el GRD se prefiere el uso de la RFP a la RF convencional debido a que aporta mayor seguridad y menores complicaciones al no producir un daño definitivo neural. El GRD está situado a nivel de los forámenes intervertebrales y en ella están ubicados los cuerpos celulares de las neuronas aferentes de los nervios espinales, se localiza de manera bilateral en el extremo distal de la raíz dorsal en el espacio epidural lateral y los cuerpos celulares transmiten información desde la periferia hacia el Sistema Nervioso Central (SNC). Esta estructura se ha denominado el guardián de la puerta para las fibras aferentes primarias.

Varios trabajos han demostrado que es punto de origen principal de impulsos ectópicos en el dolor radicular neuropático y por eso se constituye en un blanco relativamente nuevo para el tratamiento de este tipo de dolor (2).

Recuento anatómico del ganglio de raíz dorsal

El Ganglio de la Raíz Dorsal (GRD) es una estructura anatómica que se encuentra situada bilateralmente en el extremo distal de la raíz dorsal en el espacio epidural lateral (4). El GRD ha sido propuesto como un relevo clave en la vía de transmisión nociceptiva y, por lo tanto, es un objetivo para técnicas de analgesia que tienen como mecanismo de acción los fenómenos de neuromodulación (8).

El GRD (aproximadamente del tamaño de un maní pequeño) es un agrandamiento de la raíz dorsal que alberga los somas (cuerpos celulares) de Las Neuronas Sensoriales Primarias (PSN); hasta 15 000 neuronas están presentes en cada GRD a niveles segmentarios que inervan las extremidades. Los diámetros de los somas varían de 20 a 150 lm y se pueden clasificar según la tinción histológica de la densidad de neurofilamentos como neuronas de luz grande (generalmente neuronas *A* que transmiten información no nociceptiva) o neuronas pequeñas y oscuras (generalmente neuronas *C*, transmitiendo señales dolorosas) *(figura 3)*.

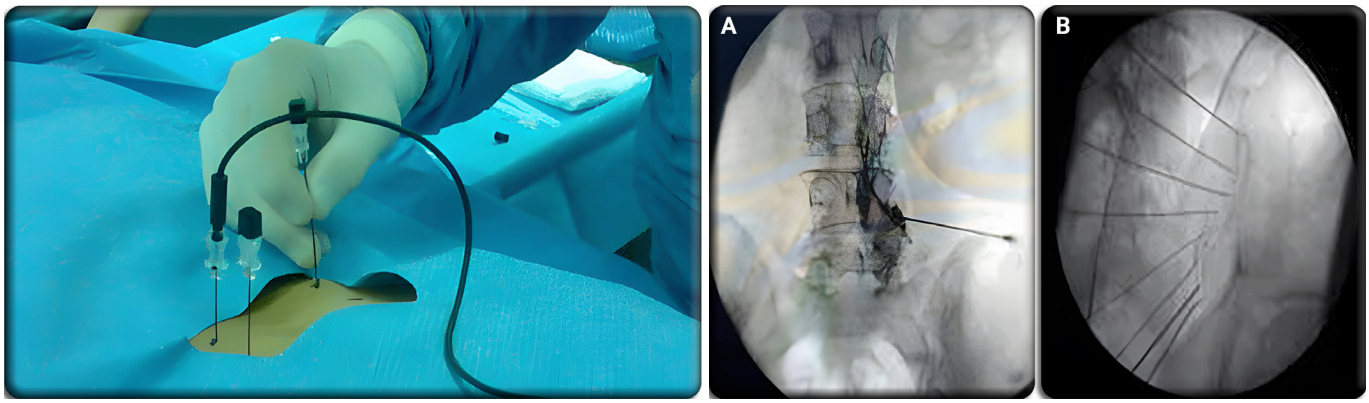

Figura 2. Radiofrecuencia pulsada. **A)** Es más empleada que la modalidad continua. **B)** En el abordaje del GRD.

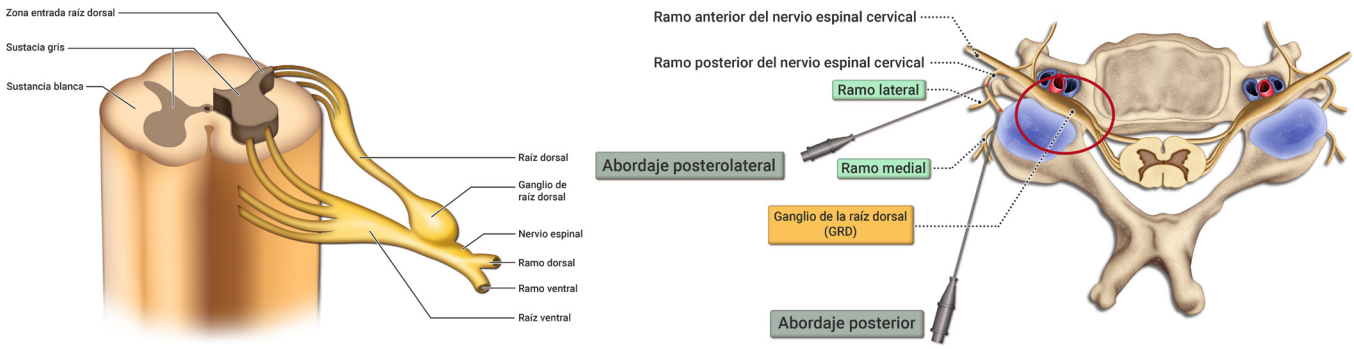

Figura 3. Estructura del ganglio de la raíz dorsal y sus vías de abordaje (Modificado de Tech, s.f.).

Las neuronas del GRD son de naturaleza pseudounipolar, un solo axón se proyecta desde el cuerpo celular y se bifurca en la unión en una T única. La porción periférica del axón se extiende hasta las terminaciones del receptor en la periferia y es responsable de la señalización aferente. La porción central del axón se extiende hacia el Sistema Nervioso Central (SNC) y muestra arborizaciones axonales considerables hacia la médula espinal, terminando en sinapsis en neuronas de amplio rango dinámico ipsolaterales o contralaterales, redes de interneuronas inhibidoras y otros objetivos en el asta dorsal (1).

Una variedad para la colocación del electrodo de estimulación es ponerlo en contacto del ganglio de la raíz dorsal, a través de la columna, pero saliendo por el foramen de la raíz espinal que se desea estimular. Surge esta variante de estimulación a partir de la importancia que tiene el ganglio de la raíz dorsal en el proceso de modulación del dolor neuropático.

Es considerado el ganglio de la raíz dorsal el sitio de almacenamiento de neurotransmisores durmientes que se activan en condiciones patológicas, tanto para generar mecanismos inhibitorios como para desarrollar procesos de hiperexitabilidad. Esto hace considerar que el estímulo eléctrico aplicado directamente sobre el ganglio permite un mejor control de los síntomas.

Su acción está aislada a la raíz estimulada, lo que se convierte en una limitante cuando el mecanismo del dolor es producido por lesiones de la cola de caballo o en los que participan más de un segmento medular (9). Se indica sobre todo en el síndrome doloroso regional complejo, en los cuales el origen de los síntomas es periférico y cumple con la limitación estructural relacionada con su origen.

> *No hay que olvidar que el ganglio de la raíz dorsal cumple un papel modulador del dolor que hace que la aplicación de radiofrecuencia pulsada sobre este permita una modificación favorable en las características del dolor.*

Los nervios cervicales o raquídeos cervicales son ocho pares de nervios espinales *(C1-C8)* que se nombran de acuerdo al punto de nacimiento de la médula espinal. Tras nacer en la médula espinal, emergen de la columna vertebral cervical por los agujeros de conjunción (a excepción del primer nervio espinal que transcurre entre el atlas y el proceso yugular del hueso occipital) y se distribuyen por territorios sensitivos y motores específicos de la cabeza, el cuello, el hombro y la extremidad superior.

Son responsables de la inervación de diversas partes del cuerpo, los cuatro primeros nervios espinales forman el plexo cervical; las ramificaciones, principalmente, son nervios cutáneos que inervan la piel del área del cuello, el área de la oreja, la parte trasera de la cabeza y el hombro, transmitiendo los impulsos sensoriales (10). También hay ramificaciones que suplen los músculos anteriores del cuello.

La mayor parte de los GRD torácicos se localizan en la parte craneal medial de los agujeros intervertebrales. Aunque los márgenes laterales de los ganglios torácicos se localizan en la porción extraforaminal, los márgenes mediales del ganglio se encuentran en diversas localizaciones según los límites del agujero intervertebral y de la visión anatómica (anteroposterior o lateral) (4).

No hay que olvidar que los nervios espinales cervicales salen por encima de la vértebra cervical respectiva, excepto el nervio C8, que sale por debajo de la vértebra cervical C7 y tiene un recorrido bastante horizontal. Los primeros nervios cervicales carecen de raíces posteriores en el 50 % de las personas.

Los cuerpos de las neuronas sensitivas que inervan la rodilla están localizados en el ganglio de la raíz dorsal de los niveles *L3* a *L5*. Estas son neuronas unipolares, extienden sus ramas hasta estructuras periféricas como la rodilla y también centralmente hacia la asta dorsal de la médula espinal donde ocurre la primera sinapsis, tanto con interneuronas como con neuronas de proyección supraespinal, llevando señales nociceptivas a regiones más altas del neuroeje donde, finalmente, son experimentadas por el cerebro consciente (3).

Bases neurofisiológicas de la radiofrecuencia

En la radiofrecuencia pulsada, la temperatura generada en el extremo del electrodo no alcanza niveles capaces de producir lesión neural permanente como ocurre en la variedad continua, ya que la misma se aplica en forma de pulsos, controlando la temperatura en el orden de los 42 grados. Esto permite la aplicación de voltajes mayores a nivel del tejido neural expuesto que inducen fenómenos neuroplásticos, expresados por depresión a largo plazo de la actividad eléctrica neuronal. Estos mecanismos se han propuesto para explicar los resultados analgésicos en distintos cuadros clínicos de dolor neuropático, dentro de ellos, el dolor radicular crónico (8).

La neuroablación por RFP actúa con la emisión de una corriente pulsada de alta intensidad que genera una temperatura (normalmente de 42° C) que se disipa durante la fase latente, por lo que no produce neurodestrucción, evitando la formación de un neuroma, una reacción neurítica y el dolor por desaferenciación.

La RFP genera un bloqueo temporal en la neurotransmisión y, al mismo tiempo, un alivio temporal del dolor por un mecanismo no claro totalmente en la actualidad. Puede ser aplicada a nivel periférico o vertebral. Un estudio ha demostrado que la radiofrecuencia pulsada a nivel de la raíz dorsal de los ganglios produce un alivio del dolor durante 20 semanas (11).

De manera interesante, las lesiones a menor temperatura provocan menos efectos secundarios, aunque a 3 meses los síntomas desaparecen y tiene mayor duración en la reducción del EVA, lo cual sugiere que lesionar a 40° C pueden ser tan eficaz y con menor incidencia de neuritis que lesionar a los convencionales 67° C (2).

- La radiofrecuencia como modalidad de tratamiento analgésico sigue determinados principios:
  - Temperatura neural superior alcanzada es 45° C, para producir el efecto deseado.
  - Las frecuencias > 250 kHz producen campo electromagnético alrededor del electrodo activo.
  - La corriente fluye desde el electrodo activo al pasivo.
  - La temperatura del electrodo activo equilibra con la temperatura de los tejidos circundantes.

El calor no se emite desde el electrodo, sino por la fricción en la disipación de la corriente iónica en el medio líquido del tejido a lesionar. Es el tejido el que genera el calor y no el electrodo (5).

Distintos mecanismos explican la eficacia de esta modalidad de radiofrecuencia: el control de la temperatura permite una lesión más selectiva hacia fibras C y un efecto neuromodulador en el procesamiento del dolor a nivel del ganglio de la raíz dorsal, mediante la activación de las láminas I y II de *Rexed* en la médula espinal.

La administración de radiofrecuencia pulsada genera la modificación en la expresión de genes asociados a la transcripción de proteínas relacionadas con factores neurotrópicos, tales como el factor neurotrópico derivado de células gliales, c-Fos o la kinasa JNK. Un nuevo mecanismo recientemente descrito incluye la estimulación de vías descendentes inhibitorias noradrenérgicas y serotoninérgicas (12).

Los campos eléctricos se producen en la punta del electrodo o aguja empleada y son limitados por las dimensiones de la misma, en longitud y diámetro, están limitados por lo general a 0,5 mm de la punta del electrodo. Se produce una potencial transmembrana que causa electroporación y creación de poros en la membrana celular.

La mayoría de los cambios ocurren a nivel subcelular, se produce disrupción de los canales iónicos, edema del endoneuro, depósitos de colágeno, anomalías en las estructuras mitocondriales, disrupción y desorganización de microfilamentos y microtúbulos, separación en la configuración de la mielina y alteración de los potenciales de reposo y de los umbrales (2).

Radiofrecuencia de ganglios de la raíz dorsal

Cuando el tratamiento no invasivo con farmacología oral no es eficaz en aquellos pacientes con síndrome radicular cervical, dorsal o lumbosacro, tanto para el alivio del dolor como para la recuperación funcional, deben considerarse las técnicas intervencionistas, como la radiofrecuencia del ganglio de la raíz dorsal.

Existe alguna evidencia del uso de radiofrecuencia en dolor crónico, en el contexto de dolor radicular trabajando a nivel de ganglio de la raíz dorsal, para neuralgia del trigémino, neuralgia occipital y dolor de hombro *(figura 4)*.

Indicaciones

Las técnicas intervencionistas en el tratamiento del dolor neuropático se utilizan una vez agotados los recursos farmacológicos. En este lugar tiene un papel preponderante la RFP sobre el GRD para dolores irradiados con un patrón dermatomérico.

El dolor neuropático localizado es una enfermedad crónica en la cual uno o más nervios están dañados y desarrollan una actividad anómala y exagerada. Se manifiesta con variados síntomas dolorosos sobre un área limitada del cuerpo, de hecho, la mayoría de las situaciones de dolor neuropático, tales como la neuropatía postherpética, el dolor neuropático postquirúrgico, la neuropatía diabética y la lumbalgia con componente neuropático se manifiestan de forma localizada en áreas muy circunscritas (4).

Dentro de las recomendaciones basadas en la evidencia para el manejo del dolor neuropático (18) se señala que la estimulación de nervio periférico o ganglio de la raíz dorsal se recomienda en dolor neuropático crónico, incluyendo neuralgia occipital y neuralgia postherpética (13). La estimulación del ganglio de la raíz dorsal proporciona una tasa de respuesta con reducción del dolor hasta 60 %.

La radiofrecuencia sobre el ganglio de la raíz dorsal de *C4-C8* es una técnica de radiofrecuencia para el tratamiento del dolor englobado dentro de los procedimientos no farmacológicos realizados sobre raíces espinales para alivio del dolor cervical. En estos procedimientos la diana terapéutica a alcanzar son los nervios espinales cervicales, en su salida por el agujero intervertebral (más específicamente se busca actuar sobre el de estos nervios) (10).

La cefalea cervicogénica tiene una prevalencia estimada de hasta el 4,1 % de la población general y hasta el 20 % en pacientes con cefalea crónica. El GRD de *C2* es la raíz nerviosa principal que irriga los nervios occipitales mayor y menor y proporciona un objetivo ideal para la neurólisis directa (14). El canal para la inserción de la aguja es generalmente seguro, ya que se encuentra en el nivel axial de la arteria vertebral proximal del segmento *V3* donde atraviesa anterolateral al GRD de *C2*, sin embargo, se puede realizar una angiografía por Tomografía Computarizada (TC) intraprocedimiento para garantizar un abordaje seguro del procedimiento porque la posición de la cabeza puede alterar la anatomía axial esperada.

Los pacientes con dolor torácico irradiado siguiendo un patrón segmentario que no responden al tratamiento conservador, son susceptibles de tratamiento mediante RFP del GRD (4). La angina pectoris refractaria ha sido tratada con éxito con estimulación medular eléctrica desde principios de los años 90 y ha probado la eficacia y coste-eficacia en estos pacientes severamente discapacitados. Aunque un único electrodo implantado a nivel epidural *T3* generalmente es suficiente para cubrir el área torácica dolorosa con parestesia, algunos pacientes pueden precisar patrones de estimulación más estables y específicos para controlar el dolor anginoso (15).

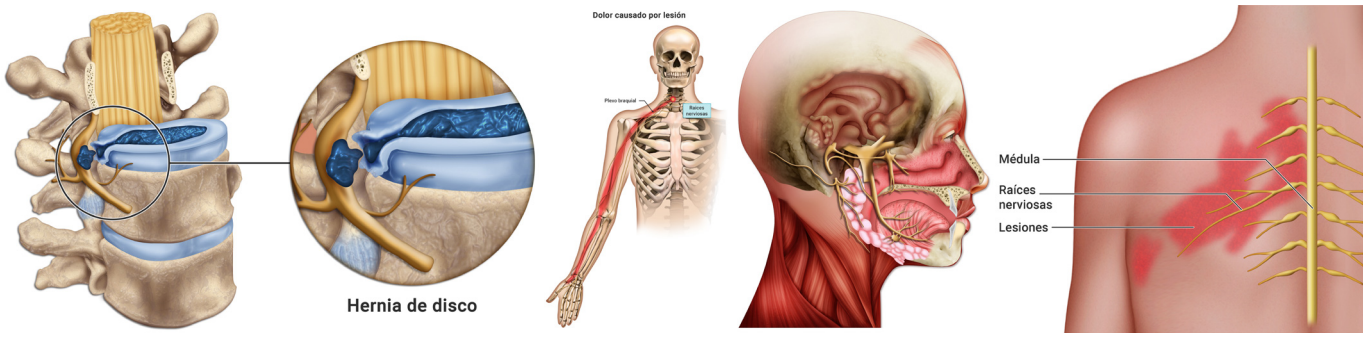

Figura 4. La hernia discal, el síndrome radicular, la neuralgia del trigémino y la neuritis herpética entre las principales indicaciones de radiofrecuencia del ganglio de la raíz dorsal.

La actividad eléctrica anormal sostenida en la médula espinal a través del GRD en el herpes zóster agudo puede dar lugar a afecciones neuropáticas como la Neuralgia Postherpética (NPH). Aunque la eficacia de la aplicación de radiofrecuencia pulsada al GRD en diversas condiciones de dolor se ha informado anteriormente, su aplicación en pacientes con herpes zoster aún necesita de mayores evidencias. Aun así, se demuestra que la aplicación de RFP del GRD reduce significativamente el dolor en pacientes con herpes zóster y NPH que es resistente al tratamiento conservador. KooHyun Kim *et al*, proponen que la aplicación de RFP al GRD se debe considerar para el control del dolor y la prevención de NPH en casos de herpes zóster que son resistentes a la medicación y los bloqueos convencionales (16) *(figura 5).*

La radiofrecuencia del plexo lumbar consiste en anular el tejido nervioso simpático. Estos nervios se distribuyen a ambos lados de la columna espinal, en la zona de la espalda. Esto puede dar lugar a una reducción del dolor, hinchazón, color, cambios de sudoración en la extremidad inferior y puede mejorar la movilidad. La técnica se realiza como parte del tratamiento de la distrofia simpática refleja, del dolor simpático sostenido, del síndrome de dolor regional complejo y de la neuralgia por herpes zóster con afectación de la extremidad inferior (5).

Una alternativa a la opción quirúrgica para el tratamiento del síndrome radicular lumbosacro, cuando la misma no está indicada o se prefiere evitar, es la aplicación de radiofrecuencia pulsada sobre los ganglios de la raíz dorsal de las raíces involucradas. Existen varios reportes sobre la utilización de este tratamiento aplicado al dolor radicular crónico, tanto cervical como lumbar, con escasa respuesta a otras modalidades de tratamiento. Según la evidencia disponible, el alivio del dolor y la mejora en la repercusión funcional del mismo oscilan en un 50-60 %, no reportándose hasta el momento complicaciones con el uso de la técnica en esta modalidad (8).

A este nivel, las principales indicaciones de la radiofrecuencia pulsada del GRD son:

- Dolor radicular crónico sin déficit neurológico y sin alivio con los fármacos.
- Dolor radicular crónico por enfermedad degenerativa o fibrosis (hernia discal, estenosis de canal y síndrome de espalda fallida).
- Dolor discogénico con respuesta positiva al bloqueo selectivo del GRD (2).

En un Ensayo Clínico Aleatorizado (ECA) por Makharita *et al*, se encontró una mejora significativa de la duración analgésica (hasta 20 semanas) en pacientes con neuralgia inguinal crónica después de una herniorrafía inguinal, cesárea, apendicectomía o secundaria a un traumatismo (6).

En una Guía de Práctica Clínica (GPC) sobre el manejo de la hernia inguinal, publicada en 2018 y en cuya elaboración participaron diversos organismos a nivel internacional, se revisa el tratamiento del paciente con dolor crónico postoperatorio y entre las opciones no quirúrgicas evaluadas se declara que la ablación por RFP puede ser un tratamiento efectivo para el dolor crónico tras cirugía de una hernia inguinal.

Se reconoce que este tipo de la ablación nerviosa es mínimamente invasiva, no causa efectos secundarios significativos y, por lo tanto, puede probarse primero en pacientes con neuralgia postherniorrafia que son refractarios a bloqueos nerviosos repetidos (evidencia baja y recomendación moderada) (17) *(figura 6)*.

El dolor perineal constituye un reto diagnóstico y terapéutico para múltiples especialidades, siendo derivados a las unidades de dolor los casos más severos y difíciles de tratar. Muchas de estas algias podrían estar en relación con una neuralgia del pudendo, cuya clínica típica es dolor perineal, más frecuentemente unilateral y generalmente en un área específica de una de las tres ramas terminales del nervio.

Figura 5. La RFP es más eficaz en la prevención de la neuritis postherpética.

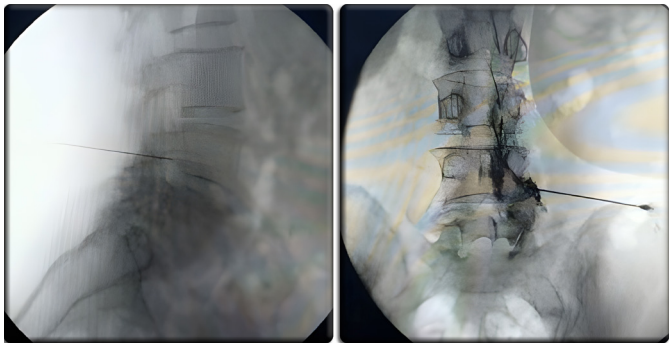

Figura 6. Radiofrecuencia pulsada del GRD a nivel *L4-L5*, vistas lateral y AP (8).

El tratamiento intervencionista clásico consiste en el bloqueo del nervio pudendo, RFP sobre el mismo o RFP de los GRD sacros por vía transforaminal (18). La RFP de los GRD a nivel sacro por vía intracanal puede ser una alternativa para el manejo de los casos de neuralgia del pudendo refractaria a tratamientos intervencionistas clásicos, con un buen perfil de seguridad y mejores resultados que las técnicas clásicas.

Técnica

El procedimiento se realiza con el paciente en posición horizontal (acostado) o parcialmente incorporado y se eleva ligeramente el mentón. Dado que los nervios no se visualizan con los rayos X, se colocan las agujas con base a una serie de referencias óseas que indican dónde se encuentran normalmente los distintos nervios. Se emplea control radiológico para identificar dichas referencias óseas. Por otro lado, se inyecta un anestésico local para minimizar las molestias para el paciente.

Cuando la aguja se encuentra correctamente posicionada, mediante confirmación radiológica, se realiza una estimulación eléctrica antes de proceder a lesionar el nervio. La estimulación puede producir una sensación de cosquilleo o de presión, como cuando uno se golpea el punto sensible del codo. El paciente debe estar despierto durante esta parte del procedimiento, a fin de informar de lo que siente. A continuación, los tejidos que rodean la punta de la aguja se calientan mediante el paso de una corriente eléctrica, empleando una máquina de radiofrecuencia, durante un tiempo controlado en segundos (5). Esto adormece los nervios de forma semipermanente.

A pesar de que se utiliza en la práctica clínica desde hace más de una década, los parámetros óptimos para la aplicación de RFP aún no se han determinado. Aunque la mayoría de los estudios han aplicado RFP durante 120 segundos, otros afirman éxito con tiempos entre 4-10 minutos y algunos también han utilizado un esteroide al final del tratamiento, que es un tratamiento activo en sí mismo (2) *(figura 7)*.

En la zona cervical los nervios raquídeos cervicales *C3-C7* salen por encima de la vértebra cervical correspondiente. Anatómicamente se debe tener en cuenta que la arteria vertebral ocupa la parte anterior del agujero de conjunción, por lo que es de suma importancia, para evitar complicaciones nefastas, el acercamiento en la parte posterior. Se deben evaluar previamente las pruebas de imagen del paciente y no usar corticoides particulados.

Se recomienda usar una técnica combinada eco-radiología, ya que la visualización de las arterias radiculares puede ser muy difícil en la ecografía (especialmente en pacientes obesos). La fluoroscopia en tiempo real con inyección de contraste y sustracción digital, cuando está disponible, es un complemento que ayuda a identificar los sanguíneos en las proximidades del agujero. En caso de usar radioscopia, la diana es la cara posterior del agujero intervertebral del nervio raquídeo cervical que sale por ese agujero. Más específicamente, el punto diana es la porción inferior del agujero radicular, ya que el ganglio dorsal de la raíz se localiza en la unión de los tercios medio e inferior del foramen. Es importante saber que el primer agujero que se visualiza es el que corresponde a *C3*. La inclinación cefalocaudal puede maximizar el tamaño del agujero intervertebral (10).

En caso de utilizar ecografía, los nervios raquídeos cervicales más fácilmente identificables son de *C3-C7*. Estos nervios espinales se identifican como estructuras hipoecoicas circulares u ovaladas entre los tubérculos de las apófisis transversas de las vértebras cervicales. La apófisis transversa de la vértebra cervical *C7* solo tiene un tubérculo posterior, medial o en posición profunda a la raíz y se observa la arteria vertebral.

Debido a que se observa de forma frecuente a la altura de vértebra cervical *C7*, la presencia de las arterias transversa cervical y supraescapular a esta altura se prefiere realizar la punción de la raíz por vía posterior. Una vez localizado el nivel, la sonda se inclina para optimizar la visualización de la raíz nerviosa. El clínico debe minimizar el uso de presión para revelar la pulsación de los vasos cerca de la raíz nerviosa (19).

El tratamiento sobre el GRD torácico presenta una serie de dificultades técnicas, por la existencia de contenido aéreo en las estructuras pulmonares y por la presencia de los arcos costales. La anatomía de los niveles torácicos superiores *(T1-T8)*, la forma de la lámina, el estrecho espacio entre las costillas y la base de la apófisis transversa, obstruyen el paso de la cánula, esto hace imposible el posicionamiento preciso de una aguja recta para el tratamiento sobre el GRD. Sin embargo, el uso de una aguja curvada de 2,5 cm hace que la obtención de un posicionamiento preciso de la cánula sea posible.

Figura 7. Localización y naturaleza de la patología a tratar determina la posición del paciente, vía de abordaje y parámetros electrofisiológicos.

La técnica percutánea clásica con abordaje posterolateral sobre el GRD torácico por encima del nivel *T7*, no se puede realizar debido a que el foramen intervertebral está localizado más anteriormente y el sitio de punción adecuado es muy difícil de alcanzar debido al ángulo con las costillas (4). El abordaje para los niveles torácicos más bajos se puede realizar mediante la misma técnica usada a nivel lumbar.

A nivel torácico, la aguja de punción entra en el espacio paraespinal torácico bajo la guía de una ecografía bidimensional, ajustando aún más la punta de la aguja según las imágenes de escaneo de angiografía por sustracción digital. Una vez que la punta de la aguja está justo debajo del borde lateral del pedículo vertebral en la vista anteroposterior y en el cuadrante superior del lado dorsal del agujero intervertebral en la vista lateral, la posición de la punta de la aguja se controla mediante la estimulación de los nervios sensoriales y motores antes de continuar operación (20) *(figura 8)*.

Para la radiofrecuencia a nivel sacro, se coloca al paciente en decúbito prono con una almohada debajo de la pelvis y con el arco de fluoroscopia en posición anteroposterior, se localiza el nivel a tratar. Para tratar *S1* y *S2* se realiza una rotación axial del rayo para eliminar el doble contorno del disco *L5-S1*. Para *S3* y *S4* la posición del rayo es más vertical. Se debe colocar el haz de rayos en posición oblicua (10º) para intentar localizar el agujero sacro posterior (si no es posible, tratar de identificar el agujero sacro anterior y el posterior suele coincidir con el borde superior). En esta posición se localiza el punto de entrada, se infiltra la piel con anestésico local y se introduce la aguja de radiofrecuencia en visión túnel (100 mm con puntas activas de 5 mm).

Por último, se coloca el arco de rayos en posición lateral, se introduce la aguja hasta el borde anterior del sacro y se procede a la estimulación. Para la estimulación sensorial (50 Hz), el paciente debe notar parestesias en el territorio de la raíz tratada entre 0,3 y 0,5 v.

Contraindicaciones

Existen diversas condiciones que se relacionan con una mayor probabilidad de complicaciones o riesgos relacionados con la realización de la radiofrecuencia del ganglio de la raíz dorsal y que, por ende, constituyen contraindicaciones absolutas o relativas para la realización del proceder.

Dentro de las contraindicaciones absolutas están:

- **Infección bacteriana:** sistémica o localizada en el sitio de punción.
- **Diátesis hemorrágica:** por anticoagulantes o enfermedad hematológica.

Dentro de las contraindicaciones relativas se incluye:

- Alergia farmacológica.
- Psicosis por esteroides.
- Embarazo.
- Uso de AINE, aspirina y otros agentes antiplaquetarios.
- Hiperglucemia, supresión suprarrenal, alteraciones inmunológicas o insuficiencia cardiaca congestiva (10).

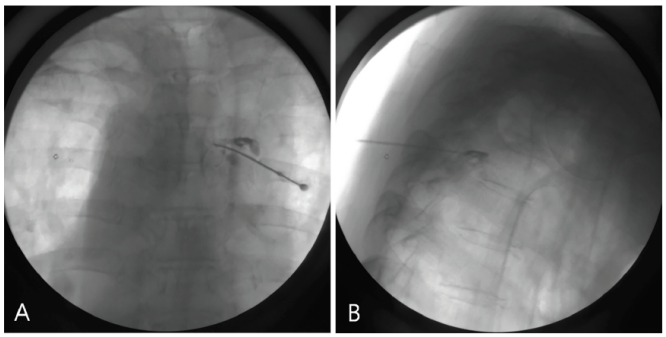

Figura 8. Radiofrecuencia del GRD a nivel torácico, bajo visión fluoroscópica. **A.** Vista anteroposterior, **B.** Vista lateral (21).

Complicaciones

Por lo general, el procedimiento resulta seguro. No obstante, todo procedimiento tiene riesgos, efectos secundarios y posibles complicaciones. El efecto secundario más frecuente es el dolor, que resulta transitorio. Los demás riesgos incluyen infecciones, hemorragias, bloqueo espinal, bloqueo epidural e inyección en el interior de vasos sanguíneos y órganos vecinos. Afortunadamente, los efectos secundarios y complicaciones de carácter serio resultan poco frecuentes (5).

Un poco más al detalle, las complicaciones potenciales relacionadas con la punción o bloqueo incluyen, pero no están limitadas, a las siguientes:

- **Infección:** absceso epidural, discitis, meningitis, aracnoiditis, osteomielitis y sepsis.
- **Sangrado:** hematoma epidural y subdural. Se han comunicado complicaciones fatales por punción de la arteria vertebral, infarto de médula o cerebro. Para evitarlo, se recomienda introducir la aguja en dirección oblicua en la cara posterior del agujero intervertebral, anterior a la apófisis articular superior.

  Un peligro potencial de esta técnica es la perforación de la arteria espinal anterior. Este riesgo se subsana con la ecografía, ya que permite la visualización de los tejidos blandos, nervios, vasos y la difusión del líquido inyectado alrededor del nervio.

- **Cardiovasculares:** arritmias, insuficiencia cardiaca congestiva, hipotensión, bradicardia y reacción vasovagal.
- **Respiratorias:** excesiva sedación, traumatismo del sistema nervioso central, inyección excesiva de medicación intratecal o epidural, pneumotórax y lesión del nervio laríngeo recurrente.
- **Urológicas:** retención e incontinencia urinarias.
- **Lesión neurológica:** traumatismo neural directo, compresión por hematomas o abscesos, traumatismo radicular o de la arteria vertebral, inyección intraarterial de material particulado, ictus, lesión de médula espinal y toxicidad.
- **Punción dural accidental:** cefalea pospunción, herniación del uncu, aracnoiditis y bloqueo espinal.
- **Reacciones adversas a los anestésicos locales:** toxicidad cardiovascular y neurológica, inquietud, ansiedad, habla incoherente, mareo, parestesias periorales, visión borrosa, temblor, convulsiones, parada cardiaca, inyección excesiva de anestésico local intratecal o epidural produciendo bloqueo espinal o debilidad de miembros superiores.
- **Reacciones adversas a los corticosteroides:** enrojecimiento facial, hipopigmentación en el sitio de inyección, atrofia de la grasa subcutánea, aumento del apetito, retención hidrosalina, gastritis, malestar, euforia, insomnio, cefalea, inmunosupresión, meningitis aséptica, aracnoiditis, insuficiencia cardiaca, aumento de la presión intraocular, insuficiencia suprarrenal, miopatía por esteroides, manía, hiperglucemia, hipertensión, lipomatosis epidural y alteraciones del ciclo menstrual.
- **Reacciones alérgicas:** alergia al contraste no-iónico, anestésicos locales, corticoides o látex, con urticaria, edema laríngeo, broncoespasmo o anafilaxis (10).

Conclusiones

La radiofrecuencia pulsada del ganglio de la raíz dorsal es una modalidad útil en el manejo intervencionista del dolor, fundamentalmente en el dolor de tipo neuropático a diferentes niveles espinales. Constituye una opción eficaz en pacientes con dolor refractario a las medidas farmacológicas incluidas en las principales guías de práctica clínica. A nivel torácico, esta técnica tiene las mayores limitaciones por la disposición anatómica de los procesos espinales. Esta técnica no se asocia a complicaciones frecuentes, aunque presenta riesgos similares a los diferentes tipos de bloqueos terapéuticos.

Bibliografía

1. Esposito M, Malayil R, Hanes M, Deer T. Unique characteristics of the dorsal root ganglion as a target for neuromodulation. Pain Medicine, 2019; 20: 23–30
2. Fretes-Ramírez C, Jikal V, Gimenez N, Fretes-Oviedo N. Intervencionismo en el dolor radicular espinal, con radiofrecuencia pulsada del ganglio de la raíz dorsal. Revista Latinoamericana de Intervencionismo en Dolor, 2019; 3: 17-23
3. Fierro-Márquez CL. Utilidad de la radiofrecuencia del canal de los aductores para manejo de dolor crónico de rodilla. [Tesis de Grado] Universidad del Bosque, Santa Fe de Bogotá (Colombia). 2018

4. Esparza-Miñana JM, Mazzinari G, Belaouchi M, Cort-Martínez L, Robert-Sánchez L y Vicedo-Lillo R. Radiofrecuencia pulsada del ganglio de la raíz dorsal torácico con catéter epidural. Un nuevo abordaje de un tratamiento efectivo. Rev Soc Esp Dolor 2018;25(1):45-50
5. Medicina del Dolor. Plexo simpático cervical y torácico (2020). Recuperado a partir de: https://medicinadeldolor.es/tratamientos/radiofrecuencia-de-nervios-y-ganglios-2/plexo-simpatico-cervical-y-toracico
6. Banco de Preguntas Preevid. Radiofrecuencia pulsada en el paciente con dolor inguinal crónico o persistente tras hernioplastia inguinal. Murciasalud, 2019. Recuperado a partir de: http://www.murciasalud.es/preevid/23346
7. Martínez-Suárez JE. Cervicobraquialgias, radiculopatías, síndrome facetario cervical y cefaleas cervicogénicas. En: Yera-Nadal JL. Temas de Medicina del Dolor. Editorial Ciencias Médicas; La Habana, 2017. Cap. 13: 180-91
8. Castromán P, Cristiani F, Surbano M, Ayala S, Schwartzmann A y Varaldi G. Radiofrecuencia pulsada del ganglio de la raíz dorsal en el síndrome radicular lumbosacro crónico refractario a los esteroides epidurales. Rev. Soc. Esp. Dolor 2019;26(3):166-74
9. Acevedo-González JC. Disertación sobre la estimulación cordonal posterior para el tratamiento del dolor. Univ. Med. 2021;62(2). Recuperado a partir de: https://revistas.javeriana.edu.co/index.php/vnimedica/article/view/30021
10. Dolopedia. Radiofrecuencia sobre el ganglio de la raíz dorsal de C4 - C8 vía transforaminal. Citado 12 abril 2020. Recuperado a partir de: https://dolopedia.com/articulo/radiofrecuencia-sobre-el-ganglio-de-la-raiz-dorsal-de-c4-c8-via-transforaminal
11. Amador Barrameda V. Tratamiento del dolor inguinal crónico tras reparación de la hernia inguinal. Sociedad Hispanomericana de Hernia. Citado 25 febrero 2020. 10.20960/rhh.00293
12. Carvajal-Valdy G, Rodríguez-Miranda R, Benavides-Cordero R, Ferrandino – Carballo M. Neurotomía por radiofrecuencia como estrategia de control del dolor crónico relacionado con osteoartrosis: síntesis de técnicas y resumen de la evidencia. Crónicas Científicas. 2019; 13(13): 30-49
13. Rincón-Carvajal AM, Olaya-Osorio CA, Martínez-Rojas S y Bernal I. Recomendaciones basadas en la evidencia para el manejo del dolor neuropático (revisión de la literatura). Rev. Soc. Esp. Dolor 2018;25(6):349-58
14. Chazen JL, Ebani EJ, Virk M, Talbott JF, Shah V. CT-Guided Block and Radiofrequency Ablation of the C2 Dorsal Root Ganglion for Cervicogenic Headache. AJNR Am J Neuroradiol 2019; 40:1433–6
15. Peña I, Casado G, Jiménez P, Ángel L. Estimulación del ganglio de la raíz dorsal en paciente con Angina pectoris refractaria. Rev. Soc. Esp. del Dolor, 2018; 26(Supl. 1). Recuperado a partir de: https://www.resed.es/Documentos/ArticulosNew/05.-P-119.pdf
16. Carrillo-Ruíz B. Neuralgia postherpética (2021). Recuperado a partir de: http://www.dolorypaliativos.org/articulos.asp
17. Hernia Surge Group. International guidelines for groin hernia management. Hernia. 2018 feb;22(1):1-165. [Internet] DOI 10.1007/s10029-017-1668-x
18. Mate-Pena JJ, Illodo-Miramontes G, mayo-Moldes M, Carregal-Rañó A, García-Muñoz A, Vieito-Amor M. Radiofrecuencia del ganglio de la raíz dorsal vía intracanal para el tratamiento de la neuralgia del pudendo. Rev. Soc. Esp. del Dolor, 2018; 26 (Supl. 1). Recuperado a partir de: https://www.resed.es/Documentos/ArticulosNew/04.-P-053.pdf
19. Narouze S, Peng P. Ultrasound-Guided Cervical Nerve Root Block. In: Ultrasound for Interventional Pain Management: An Illustrated Procedural Guide, 2020. Editorial Springer; pp: 149-56
20. Huang X, Ma Y, Wang W, Guo Y, Xu B, Ma K. Efficacy and safety of pulsed radiofrequency modulation of thoracic dorsal root ganglion or intercostal nerve on postherpetic neuralgia in aged patients: a retrospective study. BMC Neurol (2021) 21:233. Recuperado a partir de: https://doi.org/10.1186/s12883-021-02286-6
21. Dom Kim E. Radiofrecuencia del GRD a nivel torácico, bajo visión fluoroscópica. Vista anteroposterior y vista lateral (2017)